Corrélation entre sévérité clinique et marqueurs d'hémolyse au cours d'infection à Erythroparvovirus B19 chez des patients Drépanocytaires.

Fatima BENSIRADJ, PHC, Unité des maladies génétiques du globule rouge, Hôpital Henri Mondor AP-HP, RED, Créteil, France.
- *A. Habibi,* Unité des maladies génétiques du Globule Rouge, Hôpital Henri-Mondor AP-HP, RED, Créteil, France.
- *S. Gendreau,* Réanimation médicale, Hôpital Henri-Mondor (AP-HP), Créteil, France.
- *E. Adu,* Institut Mondor de Recherche Biomédicale (IMRB), Créteil, France.
- *G. Volle*, Unité des maladies génétiques du Globule Rouge, Hôpital Henri-Mondor AP-HP, Créteil, France.
- *G. De Luna,* Unité des maladies génétiques du Globule Rouge, Hôpital Henri-Mondor AP-HP, RED, Créteil, France.
- *A. Bourguignon D'herbigny,* Unité des maladies génétiques du Globule Rouge, Hôpital Henri-Mondor AP-HP, Créteil, France.
- *A. Mekontso-Dessap,* Réanimation médicale, UPEC,IMRB carmas, Hôpital Henri Mondor AP-HP, Créteil, France.
- P. Bartolucci, UMGGR, centre de référence « syndromes drépanocytaires majeurs ». IMRB , U955. Hôpital Henri Mondor, APHP, RED, Créteil, France.

Introduction
L'érythroparvovirus B19 est un virus ADN qui cible les précurseurs érythroïdes. Agent pathogène majeur, il provoque des crises d'érythroblastopénie aiguë chez les patients ayant des anomalies constitutionnelles des globules rouges. Chez les patients drépanocytaires, l'hémolyse périphérique constante est compensée par une érythropoïèse accrue. Lors d'une infection par le Parvovirus B19 (PVB19) cet équilibre précaire est rompu.

Patients et méthodes
Il s'agit d'une observation rétrospective, monocentrique, incluant quatre patients drépanocytaires, pris en charge entre octobre 2023 et décembre 2024 pour un tableau clinique de sévérité variable, évocateur d'érythroblastopénie aiguë. L'hypothèse d'hémolyse post-transfusionnelle a été écartée.

Résultats
Nous avons inclus trois patients homozygotes SS, et un hétérozygote composite SC. Il s'agissait de trois femmes et un homme. L'âge médian était de 26,5 ans. Une patiente homozygote était en programme d'échange transfusionnel, elle avait présenté la forme la moins sévère.

Patients	***Manifestation cliniques***
Patient 1	*Nécrose médullaire+défaillance multiviscérale* :Syndrome thoracique aigu (STA) compliqué de SDRA. Insuffisance rénale aigue (IRA).Défaillance hépatique.Syndrome confusionnel, délirium en lien avec un hématome fronto-basalemboles graisseux
Patient 2	*Nécrose médullaire+ défaillance multiviscérale* :STA-SDRA, recours à la ventilation mécanique et à l'assistance circulatoire : cœur pulmonaire aigu.Atteinte hépatique.IRA.Délire persécutif (emboles cérébraux graisseux).
Patient 3	Syndrome fébrile précédant une Crise vaso-occlusive compliquée d'un STA
Patient 4	Asthénie, altération de l'état général.

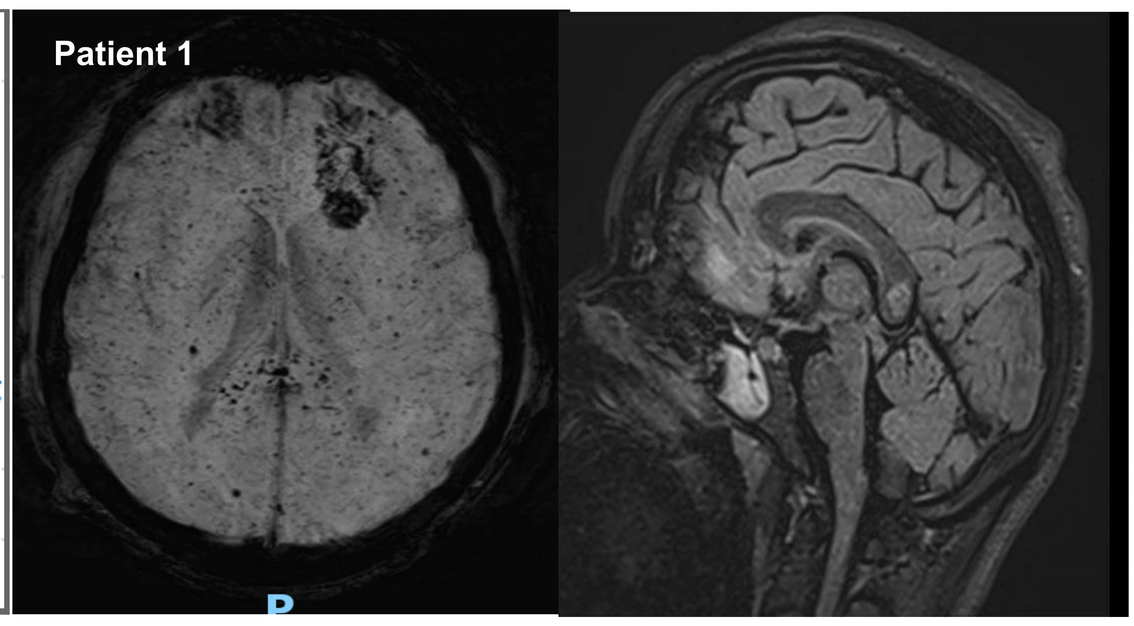

-***Image 1:*** aspect en "ciel étoilé" en SWI, compatible avec une embolie graisseuse. Hématome fronto-basal gauche.
-***Image 2***: Hypersignal diffusion avec hypersignal FLAIR du splénium du corps calleux évoquant en premier un CLOCCS (lésion cytotoxiques du corps calleux).

Paramètres biologiques L'anémie hémolytique profonde associée à un taux de réticulocytose inadapté était présente chez tous les patients. Le diagnostic d'infection à Parvovirus B-19 réplicative, était confirmé par PCR. Le dosage des marqueurs spécifiques d'hémolyse, a été réalisé dans le laboratoire de l'Institut Mondor de recherche biomédicale (U955 Eq Bartolucci/Pirenne).

Patients	Hémoglobine g/dL	Réticulocytes G/L	Plaquettes G/L	Leucocytes G/L	Bilirubine totale µmol/L	LDH U/L	Charge virale PVB19 UI/mL
Patient 1	5	17	17	22	250	18000	7.36 log
Patient 2	3.8	5	18	2.3	436	6500	8.92 log
Patient 3	2.7	3	298	9.1	35	600	10.2 log
Patient 4	6.2	119	423	15.5	32	2500	3.97 log

Patient	**Début des symptômes**	**Date du prélèvement**	**HbO2**	**Bili**	**Heme**	**Hemopexine**
	Normes		*0-5 µM*	*<10-30 µM*	*<1 µM*	*0.5-1 µM*
Patient 1	27/05/2024	06/06/2024	8.63	260	**59.83**	0.39
Patient 2	04/12/2023	20/12/2023	2,98	262,44	**53,35**	1,75
Patient 3	06/10/2023	24/11/2023	4,18	53,32	0,67	4,24
Patient 4	02/07/2024	09/07/2024	7.61	44.98	9.72	2.26

Discussion: L'érythroparvovirus B-19 cible spécifiquement les précurseurs érythroïdes, menant à une anémie arégénérative profonde associée à une hémolyse. Il peut également infecter les macrophages, les lymphocytes, les cellules endothéliales (vasculaires et cardiaques) et certains mégacaryocytes [Elbadry bjh 2021].
De façon intéressante le patient présentant la charge virale la plus élevée et l'hémoglobine la plus basse (patient 3) n'était pas le plus sévère cliniquement, puisqu'il ne présentait pas de défaillance d'organe, bien qu'il ait été admis en USC pour une une crise vaso occlusive compliquée d'un syndrome thoracique aigu.
En revanche les deux patients les plus sévères (patient 1 et 2), présentant des défaillances multiviscérales, présentaient des marqueurs d'hémolyse classiques élevés (LDH et bilirubine) mais surtout des niveaux extrêmement élevés d'hème plasmatique dépassant très largement les capacités de fixation de l'hémopexine (association équimolaire). De même le patient 4, bien qu'ayant une asthénie en lien avec son anémie profonde, ne présentait pas de défaillance d'organe avec des niveaux intermédiaires de LDH et d'hème. Dans le 4ème cas, les niveaux d'hémolyse intra vasculaire, tels que déterminés par les niveau d'HbO2 plasmatique, n'étaient pas particulièrement élevés comparativement au reste de notre cohorte ou encore au patient 3 (ou patient 2 notamment).
L'hème en excès (non lié à l'hémopexine) possède une action cytotoxique pro-inflammatoire [F DUTRA Front pharmacol 2014] et joue un rôle clé dans l'inflammation vasculaire des anémies hémolytiques intra vasculaires. Il génère des dérivés réactifs de l'oxygène (ROS), activant les neutrophiles et les cellules endothéliales. Il induit l'expression de molécules d'adhérence (ICAM-1, VCAM-1 et E sélectine) par l'activation de TLR4 ainsi qu'il stimule la dégranulation des corps de Weibel–Palade [Belcher et al., 2014], entraînant la translocation de la P-sélectine à la membrane et la libération du facteur von Willebrand (VWF) [Matsui et al., 2001; Chen et al., 2011a]. Les neutrophiles activés par l'hème et le TNFa libèrent également des pièges extracellulaires neutrophiles (NETs) avec un effet thrombogène. Enfin, l'hème plasmatique en excès active la voie alterne du complément sur les globules rouges pathologiques ainsi qu'à la surface des cellules endothéliales par l'inactivation du Facteur I, et la liaison de la fraction C3 du complément (P selectine et PS entre autres) allant jusqu'à l'activation de la voie terminale du complément [Frimat et al., 2013]. Tous ces éléments peuvent participer aux phénomènes vaso-occlusifs parfois gravissimes chez les patients drépanocytaires. Notre laboratoire a mesuré de tels niveaux d'hème lors des hémolyses post transfusionnelles retardées sévères mais également les ECMO, au pronostic sombre au cours de la drépanocytose.
De façon remarquable, le niveau d'hème extrêmement élevé, proportionnellement au niveau d'hémoglobine plasmatique, chez les patients 1 et 2, suggère une origine intra médullaire, en plus de son origine vasculaire. Cette libération sans nette majoration de l'hémoglobine plasmatique pourrait être expliquée par une nécrose médullaire importante.

Conclusion:
L'infection par Parvovirus B19 au cours des syndromes drépanocytaires majeurs s'exprime par une érythroblastopénie profonde avec une cytopénie. Ceci est dû au tropisme marqué pour les précurseurs érythroïdes de la moelle osseuse pouvant conduire à des nécroses médullaires.
La sévérité liée aux défaillances viscérales semble corrélée au niveau de libération d'hème en excès qui participe à l'inflammation, au stress oxydatif et à l'activation du complément.
Des approches thérapeutiques qui prennent en compte le rôle physiopathologique de l'hème, comme l'Hemopexine ou les échanges plasmatiques avec du plasma (apportant de l'hémopexine), et/ou inactivent le complément, pourraient être proposés pour des patients présentant des niveaux très élevés d'hème avec un risque de défaillance multiviscérale.